- Copyright - Il Pensiero Scientifico Editore downloaded by IP 3.145.201.71 Sat, 27 Apr 2024, 15:13:21

Casi clinici

Stenosi aortica severa inoperabile trattata con successo mediante impianto di valvola aortica per via percutanea

Antonio Colombo*§, Leopoldo Bianconi**, Matteo Montorfano*, Iassen Michev*, Giuseppe G.L. Biondi-Zoccai*, Flavio Airoldi*, Francesco Maisano***, Elena Bignami§§, Raimondo Bellanca*, Assunta Caloro*, Antonino Granatelli§§§, Giuseppe M. Sangiorgi*§

**U.O. di Emodinamica e Cardiologia Interventistica, Ospedale San Raffaele, Milano, **U.O. di Cardiologia, A.O. San Filippo Neri, Roma, ***U.O. di Cardiochirurgia, Ospedale San Raffaele, Milano, §EMO Centro Cuore Columbus, Milano, §§U.O. di Anestesia e Rianimazione Cardiovascolare, Ospedale San Raffaele, Milano, §§§U.O. di Emodinamica, A.O. San Filippo Neri, Roma*

Key words:
Aortic stenosis; Catheterization; Valvular heart disease.

Patients with severe calcific aortic stenosis are occasionally not amenable to surgery because of advanced age or severe co-morbidities. Percutaneous aortic valve dilation is used but has only limited time relief. While preclinical evidence on percutaneous aortic valve replacement seems promising, only very limited clinical data are available worldwide. We hereby present the first case of percutaneous aortic valve replacement successfully performed in Italy in a 74-year-old high-risk female. This case emphasizes the technical challenges inherent to this procedure and its promising role in selected very high-risk patients with severe aortic stenosis, notwithstanding the early and long-term risk of adverse events.

(Ital Heart J Suppl 2005; 6 (5): 291-296)

© 2005 CEPI Srl

Questo lavoro è stato finanziato da Percutaneous Valve Technologies, Fort Lee, NJ, ed Edwards Lifesciences, Irvine, CA, USA.

Ricevuto l'11 febbraio 2005; nuova stesura l'11 aprile 2005; accettato il 16 aprile 2005.

Per la corrispondenza:

Dr. Antonio Colombo

U.O. di Emodinamica e Cardiologia Interventistica
Ospedale San Raffaele
Via Olgettina, 60
20132 Milano
E-mail: segreteria.emodinamica@hsr.it

Introduzione

La possibilità di trattare efficacemente numerose patologie ha provocato un aumento dell'età media della popolazione e ha favorito il manifestarsi ed il progredire di malattie degenerative prima relativamente rare. Tra quelle di rilevante interesse per i cardiologi è la stenosi aortica calcifica non reumatica, una valvulopatia degenerativa tipica dell'anziano[1]. Sempre più frequentemente, infatti, ci troviamo di fronte a pazienti di età avanzata in cui una stenosi aortica severa costituisce la patologia predominante, che non solo compromette la qualità della vita, ma costituisce una minaccia per la sopravvivenza stessa. La scelta terapeutica classica in questi casi è costituita dalla sostituzione valvolare con metodica chirurgica[2]. In taluni casi però, questa strategia non è realisticamente perseguibile, soprattutto a causa di patologie concomitanti che possono rendere il rischio operatorio molto alto, o addirittura proibitivo[1,3].

La valvuloplastica aortica percutanea rappresenta la modalità più frequentemente utilizzata per trattare questi pazienti[4]. Comunque tale metodica non ha dimostrato stabilità dei risultati nel tempo, e il rischio di recidiva è così alto che il suo utilizzo è stato pressoché abbandonato[4]. In particolare, i tassi di restenosi sono del 50% a 6 mesi e aumentano ulteriormente con il passare del tempo, a fronte di un tasso di mortalità che va da un 3% ospedaliero al 45% a 12 mesi[5].

Lo sviluppo di nuove tecnologie e tecniche nel campo della cardiologia interventistica ha portato, come indicato da recentissimi studi preclinici e casi aneddotici, a una nuova e promettente possibilità terapeutica percutanea per i pazienti che presentano stenosi aortica severa non trattabile chirurgicamente[6,7]. Nonostante l'esperienza ancora estremamente limitata, la tecnica di impianto percutaneo di valvola aortica biocompatibile (Percutaneous Heart Valve, Percutaneous Valve Technologies, Fort Lee, NJ ed Edwards Lifesciences, Irvine, CA, USA), appare, infatti, capace di offrire una nuova opportunità a pazienti che altrimenti sarebbero destinati, con la sola terapia medica, ad un esito infausto a breve termine. Tale metodica dovrebbe riuscire a garantire risultati simili alla chirurgia sostitutiva, in termini di risultato emodinamico, rendendo l'intervento meno invasivo e quindi con un rischio procedurale accettabile. Nonostante la fattibilità tecnica della

- Copyright - Il Pensiero Scientifico Editore downloaded by IP 3.145.201.71 Sat, 27 Apr 2024, 15:13:21

procedura, il limitato follow-up e la mancanza di dati sulla affidabilità nel tempo di questo tipo di protesi fanno riservare questo tipo di intervento a pazienti giudicati chirurgicamente non trattabili. Inoltre, va rammentato che questa tecnica e le endoprotesi attualmente disponibili, ancorché promettenti, sono ancora in via di miglioramento e la procedura è potenzialmente associata a complicanze procedurali e ad un rischio di mortalità a breve-medio termine non trascurabile.

Illustriamo di seguito il caso di una paziente affetta da stenosi aortica severa inoperabile, che per la prima volta in Italia, è stata trattata con successo con tale innovativa tecnica di impianto percutaneo di valvola aortica dopo essere stata arruolata nello studio di registro internazionale I-REVIVE (Initial Registry of EndoVascular Implantation of Valve in Europe).

Caso clinico

La storia clinica della paziente, di 74 anni, ipertesa, dislipidemica, con attuale insufficienza renale di grado moderato (creatininemia 1.86 mg/dl), inizia nel 1982 con intervento di bypass aortocoronarico e impianto di graft venosi su arteria coronaria destra e arteria discendente anteriore per angina da sforzo e coronaropatia bivasale.

Nel 2000, per recidiva di angina e documentazione coronarografica di occlusione dei graft, si eseguiva reintervento di bypass aortocoronarico con impianto di altri due bypass venosi. In tale occasione si rilevava stenosi aortica moderata (gradiente massimo e medio rispettivamente di 58 e 40 mmHg), che comunque non veniva trattata per estesa calcificazione dell'aorta ascendente, con reperto di "aorta a porcellana".

Nonostante il buon esito dell'intervento di bypass, già nel 2002 la paziente veniva ricoverata in più occasioni per angina a basso carico associata a segni di insufficienza cardiaca. L'ecocardiogramma documentava funzione sistolica ventricolare sinistra globale conservata (frazione di eiezione 65%), in presenza di stenosi aortica severa (gradiente massimo e medio rispettivamente di 85 e 53 mmHg), con associata lieve insufficienza e rigurgito mitralico moderato. Nel 2003 una coronarografia evidenziava pervietà dei bypass venosi e stenosi critica del tronco comune, che veniva trattata con successo mediante angioplastica coronarica e impianto di stent.

Dopo un periodo di miglioramento clinico ricomparivano angina da sforzo e dispnea da sforzo ingravescente e veniva documentata ecocardiograficamente ulteriore progressione della stenosi aortica (gradiente massimo e medio rispettivamente di 123 e 75 mmHg). Alla coronarografia i bypass venosi e lo stent sul tronco comune risultavano pervi.

Nel maggio 2004 la paziente veniva nuovamente ricoverata presso l'A.O. San Filippo Neri di Roma per angor subentrante associato ad edema polmonare acuto e sindrome da bassa gittata, che risultavano intrattabili malgrado terapia farmacologica massimale. Veniva pertanto eseguita una valvuloplastica percutanea in condizioni di emergenza, che, in assenza di complicanze, consentiva di ridurre i gradienti transaortici ecocardiografici massimo e medio rispettivamente a 75 e 45 mmHg. Il beneficio era immediato con totale scomparsa dei sintomi.

Dopo circa 1 mese però comparivano di nuovo angor e dispnea ingravescenti e l'ecocardiogramma evidenziava nuova progressione della stenosi aortica con gradiente massimo e medio rispettivamente di 108 e 50 mmHg. Una tomografia assiale computerizzata toracica confermava il reperto di diffusa calcificazione aortica ("aorta a porcellana") coinvolgente tutto il decorso toracico del vaso.

Un nuovo consulto cardiochirurgico, esteso a cardiochirurghi di diverse strutture sanitarie, confermava l'impraticabilità dell'intervento di sostituzione valvolare a causa dell'insufficienza renale, dei precedenti bypass aortocoronarici, e dell'"aorta a porcellana". Veniva pertanto proposta alla paziente la procedura di impianto di protesi valvolare aortica per via percutanea.

Dopo il trasferimento presso il nostro ospedale, nei giorni successivi si procedeva ad accurata rivalutazione diagnostica per confermare la severità della valvulopatia (Fig. 1), la non operabilità della stessa mediante intervento chirurgico tradizionale, la fattibilità tecnica di impianto della protesi percutanea, ed il soddisfacimento dei criteri di inclusione ed esclusione del protocollo di studio. La paziente veniva informata sui rischi e benefici della procedura sperimentale di impianto di valvola aortica percutanea e firmava il consenso informato secondo il protocollo di studio I-REVIVE.

In data 16 giugno 2004 veniva attuata la procedura di impianto della protesi valvolare aortica percutanea per via transettale anterograda (Fig. 2). Dopo posizionamento di pacemaker bipolare temporaneo da 5F in ventricolo destro per via transfemorale sinistra (Edwards Lifesciences, Irvine, CA, USA), si otteneva accesso vascolare arterioso transfemorale sinistro e venoso transfemorale destro, da cui veniva effettuata puntura transsettale con tecnica tradizionale. Dopo aver quindi attraversato la valvola mitrale per via anterograda ed avanzato un catetere Swan-Ganz 7F (Arrow International, Reading, PA, USA) su guida da 0.035" in ventricolo sinistro e quindi in aorta discendente, si introduceva attraverso il catetere Swan-Ganz una guida extrarigida da 0.035" Amplatz (Cook, Bloomington, IN, USA) da 260 cm che veniva catturata con un "goose neck snare" Amplatz da 0.052" in aorta discendente (EV3, Plymouth, MN, USA) creando così un "loop" continuo arterovenoso. Si procedeva quindi a dilatazione del setto interatriale con pallone Synergy 10 × 40 mm (Boston Scientific, Natick, NJ, USA), e quindi a valvuloplastica aortica con solo pallone da 23 mm della lunghezza di 30 mm (NuMED, Hopkinton, NY, USA). Subito prima del gonfiaggio del pallone per val-

- Copyright - Il Pensiero Scientifico Editore downloaded by IP 3.145.201.71 Sat, 27 Apr 2024, 15:13:21

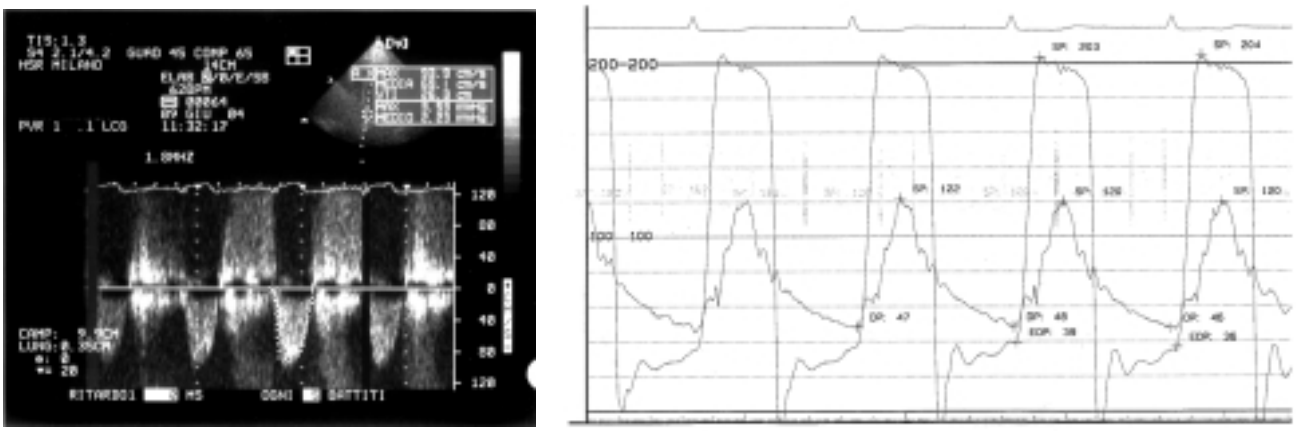

A B

Figura 1. *Documentazione della severità della stenosi aortica.* A: *all'esame ecocardiografico transtoracico si evidenzia il gradiente transaortico massimo di 94 mmHg e medio di 69 mmHg, e la concomitante insufficienza aortica;* B: *alla misurazione emodinamica invasiva gradiente picco-picco transaortico di 84 mmHg.*

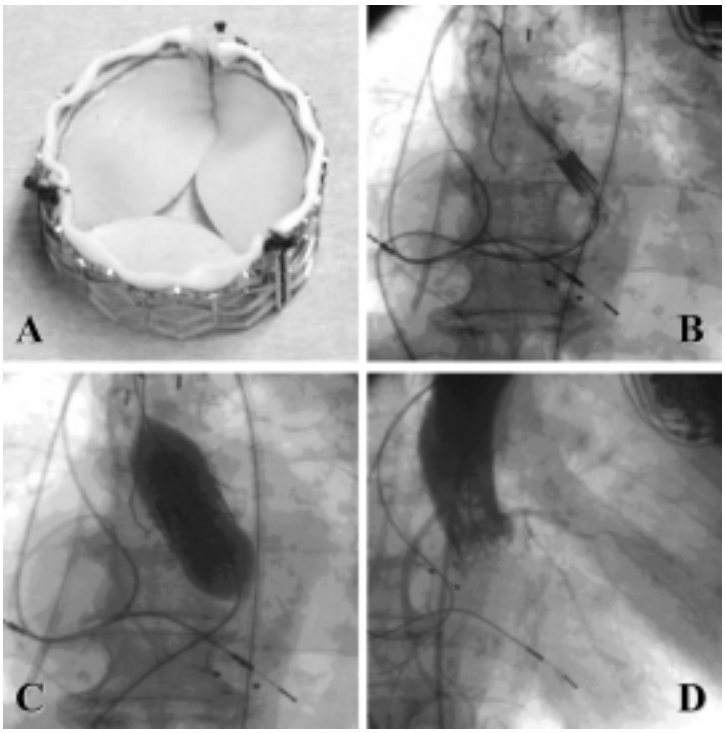

Figura 2. *Protesi valvolare aortica percutanea: esempio e tecnica di impianto.* A: *esempio di valvola aortica percutanea, costituita da stent in acciaio e lembi valvolari in pericardio equino. La procedura di impianto nel caso descritto dal lavoro si è basata su un approccio percutaneo transettale anterogrado con la creazione, mediante guida extrarigida, di un "loop" continuo arterovenoso;* B: *previa dilatazione dell'accesso transettale con pallone da 10 mm e valvuloplastica aortica, la protesi valvolare aortica percutanea compressa sul pallone da 23 mm viene inserita attraverso un introduttore in vena femorale (24F) e portata in sede di impianto attraverso il "loop" arterovenoso;* C: *dopo il posizionamento del device in sede valvolare, la protesi viene espansa e le maglie dello stent accollate alla valvola nativa mediante gonfiaggio del pallone da 23 mm;* D: *al controllo aortografico, si evidenzia buona funzione del device con pervietà degli osti coronarici e minimo rigurgito transaortico.*

vuloplastica veniva eseguito un pacing ventricolare destro ad una frequenza di 250 b/min per rendere inefficace la contrazione ventricolare con temporanea caduta della pressione arteriosa sistolica a meno di 40 mmHg; tale manovra permetteva di mantenere una buona stabilità del pallone mentre veniva gonfiato attraverso la valvola aortica. Dopo avere verificato con la riduzione del gradiente valvolare – in questo caso 0 mmHg di gradiente residuo – che la valvola aortica era stata ben dilatata, si procedeva all'impianto della protesi. L'introduttore venoso nella femorale destra veniva sostituito con un introduttore da 24F (Cook, Bloomington, IN, USA) e la protesi valvolare montata su un pallone del diametro di 22 mm e della lunghezza di 30 mm

- Copyright - Il Pensiero Scientifico Editore downloaded by IP 3.145.201.71 Sat, 27 Apr 2024, 15:13:21

(NuMED, Hopkinton, NY, USA). La valvola veniva ancorata sul pallone utilizzando uno strumento meccanico apposito prodotto dalla casa produttrice (Crimper, Edwards Lifesciences, Irvine, CA, USA). La valvola veniva poi portata in sito seguendo l'approccio anterogrado, attraversando il setto interatriale, la valvola mitrale ed il ventricolo sinistro mediante il "loop" arterovenoso. Una volta in sede, previa stimolazione con pacing ad alta frequenza (250 b/min) per permettere il mantenimento del corretto posizionamento dell'endoprotesi, la valvola veniva espansa con gonfiaggio manuale del pallone. Infine, si procedeva a verifica del risultato mediante ecocardiogramma ed aortografia di controllo, che confermavano la buona funzione dei lembi protesici e l'assenza di significativo rigurgito valvolare. Le misurazioni emodinamiche confermavano la scomparsa del gradiente transaortico. La procedura veniva completata con un tempo di fluoroscopia di 78 min e la somministrazione di 170 ml di mezzo di contrasto. La paziente veniva quindi trasferita in terapia intensiva cardiochirurgica.

Il decorso successivo nel reparto di degenza cardiologica era caratterizzato da transitoria iperpiressia associata a dispnea e broncospasmo. Ripetuti esami colturali risultavano negativi, e l'esame ecocardiografico transesofageo a distanza di alcuni giorni dalla procedura mostrava la buona funzionalità dell'endoprotesi (Fig. 3). Dopo alcuni giorni di terapia broncodilatatoria e antibiotica ad ampio spettro si otteneva risoluzione del quadro clinico e della febbre, e la paziente veniva dimessa in terapia antiaggregante con aspirina e clopidogrel.

Visitata dal cardiologo curante e da noi contattata telefonicamente per il follow-up programmato post-intervento che ad oggi ha raggiunto quasi i 9 mesi, la paziente presenta importante miglioramento dal punto di vista soggettivo e funzionale, con totale scomparsa dell'angor e della dispnea (classe funzionale NYHA I).

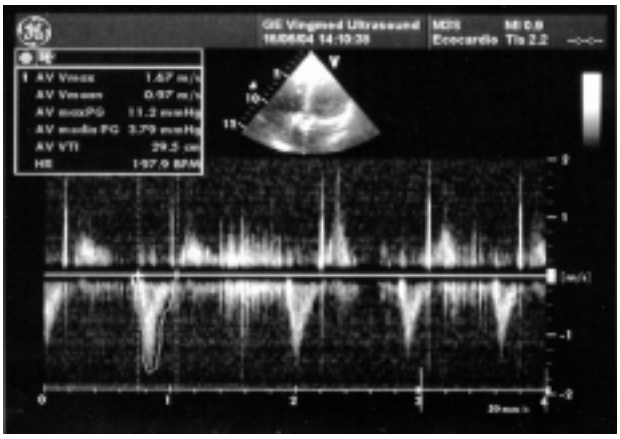

Figura 3. *Documentazione del buon risultato di impianto della protesi valvolare aortica. All'esame ecocardiografico predimissione si rileva pervietà del device con gradiente transaortico massimo di 11 mmHg e medio di 4 mmHg, in assenza di rigurgito significativo.*

Discussione

La stenosi aortica dell'anziano è un quadro di sempre più frequente riscontro e dalle importanti implicazioni cliniche. Nei casi in cui tale patologia diventi sintomatica, con angina, dispnea o sincope, la storia clinica è rapidamente evolutiva con prognosi infausta e la terapia medica di limitata utilità o poco praticabile[1,3]. Sfortunatamente, proprio in questi pazienti il rischio di un intervento chirurgico di sostituzione valvolare è spesso elevato, data l'età avanzata e la frequente concomitanza di altre patologie degenerative. Tale rischio va quindi posto a confronto con quello legato alla storia naturale della patologia stessa, considerando che una delle più frequenti cause di morte nei pazienti con stenosi aortica è proprio l'intervento di sostituzione valvolare[1]. A molti pazienti può essere quindi offerta l'opzione chirurgica di sostituzione della valvola, ma non sono infrequenti i casi in cui tale rischio è proibitivo.

Per questi motivi sono state sviluppate, negli ultimi due decenni, tecniche di valvuloplastica aortica con pallone. Queste però sono risultate gravate da diversi rischi periprocedurali, nonché da precoce recidiva di stenosi, per cui oggi sono abbandonate o limitate a casi di palliazione[8].

La storia clinica della paziente trattata in questo lavoro, che rappresenta il primo caso in Italia di impianto di valvola aortica percutanea effettuato con successo, è in questo senso emblematica. Infatti, dalla prima diagnosi la patologia degenerativa aortica della paziente ha avuto modo di progredire nel tempo divenendo critica e determinando quindi una situazione clinica di ischemia miocardica e insufficienza cardiaca insostenibile e refrattaria alla terapia medica massimale, proprio quando ormai l'età avanzata e le condizioni cliniche rendevano impraticabile l'intervento chirurgico. Un primo intervento di valvuloplastica aortica effettuato in condizioni di emergenza ha permesso di risolvere temporaneamente una condizione clinica che stava ormai diventando incompatibile con la vita. Come però spesso accade tale procedura è stata seguita da nuova rapida restenosi valvolare.

Il successivo impianto di una valvola aortica protesica per via percutanea ha permesso di correggere il vizio valvolare senza incorrere negli elevati rischi connessi ad un intervento cardiochirurgico, portando ad un importante miglioramento della sintomatologia e della qualità della vita, e consentendo alla paziente di sopravvivere ad una condizione che probabilmente sarebbe divenuta presto incompatibile con la vita.

Nonostante i dati promettenti, va ribadito che l'impianto di una protesi valvolare per via percutanea è ancora in una fase sperimentale e in corso di affinamento, e la procedura può essere potenzialmente gravata sia da complicanze maggiori e minori, sia da associato rischio di mortalità procedurale a breve-medio termine non trascurabile. I primi tentativi di sostituzione valvolare aor-

- Copyright - Il Pensiero Scientifico Editore downloaded by IP 3.145.201.71 Sat, 27 Apr 2024, 15:13:21

tica percutanea risalgono ad alcuni anni fa e sono dovuti, in gran parte, al lavoro pionieristico del Dr. Alain Cribier e della sua équipe che si sono basati sulla ormai nota tecnica di valvuloplastica aortica per via retrograda, quindi con l'avanzamento del sistema del filo guida e pallone per via arteriosa attraverso l'aorta sino al piano valvolare aortico[9-11]. Dovendo montare sul pallone da valvuloplastica la valvola aortica percutanea (Fig. 3), alquanto rigida e voluminosa, le dimensioni del dispositivo erano destinate a crescere. Questo dal punto di vista pratico rendeva necessario l'isolamento chirurgico delle arterie femorali con importanti implicazioni in soggetti frequentemente polivasculopatici. Un altro problema dal punto di vista tecnico e clinico consisteva nella difficoltà di posizionare correttamente la valvola per via retrograda attraverso un anulus che è tipicamente molto ristretto ed estremamente calcifico in questi pazienti. Tutto ciò comportava l'assenza di adeguato appoggio e stabilità durante le fasi del ciclo cardiaco in un cuore battente.

Questi ed altri problemi hanno portato a modificare la tecnica tradizionale retrograda, che è ora sostituita dall'approccio anterogrado, che consiste nel passaggio dal sistema venoso al sistema arterioso sistemico, attraverso il forame ovale nell'atrio sinistro e quindi, previa dilatazione con pallone e creazione di un ampio difetto interatriale, nel ventricolo sinistro seguendo la via dell'efflusso nell'aorta e poi esteriorizzando il sistema di guide dall'arteria femorale, per renderlo più stabile. Il diametro dell'anulus aortico del paziente non deve essere < 19 mm né > 23 mm, poiché la valvola aortica percutanea attualmente viene prodotta in un range corrispondente solo a questi diametri. Lo strumento viene poi compresso e montato su un pallone da 22 mm e introdotto attraverso un introduttore da 24F per via venosa transfemorale. Durante le manovre di posizionamento è fondamentale mantenere ampio il "loop" arterovenoso costituito dalla guida da 0.035" all'interno del ventricolo sinistro sul quale viene poi avanzato il pallone, perché tale manovra può creare temporanea insufficienza mitralica massiva e avere importanti ripercussioni sui parametri emodinamici, oltre che in rari casi ledere l'apparato valvolare mitralico. Durante il passaggio dal ventricolo sinistro all'aorta del device, è inoltre importante effettuare pacing ad alta frequenza in modo da provocare un temporaneo arresto circolatorio, con conseguente caduta della gittata sistolica che consente di ottimizzare il posizionamento della valvola. In effetti, un altro momento molto delicato è quello della scelta del punto di impianto, dovendo aver cura di garantire un solido ancoraggio dell'endoprotesi al di sotto degli osti coronarici, senza rischiare di ostruirli né di fissare in modo poco stabile la valvola, cosa che può portare a distacco ed embolizzazione distale della stessa. La presenza di calcificazioni a livello dei lembi valvolari facilita peraltro il riconoscimento di questi punti di repere. Una volta impiantata e dilatata la valvola, le maglie dello stent vengono a comprimere contro la parete aortica i residui della valvola nativa, contribuendo al migliore ancoraggio del sistema che successivamente verrà definitivamente endotelizzato nell'arco di alcune settimane o mesi.

In conclusione, il presente caso di impianto percutaneo di protesi valvolare aortica indica che, nonostante la necessità di ulteriori perfezionamenti tecnologici, affinamenti tecnici e conferme cliniche attraverso trial controllati, e tenendo conto dei potenziali rischi procedurali a breve-medio termine, questa nuova metodica percutanea potrebbe diventare un'opzione terapeutica per il trattamento di casi accuratamente selezionati di stenosi aortica calcifica inoperabile.

Riassunto

I pazienti con stenosi aortica calcifica degenerativa sono talora non operabili per l'età avanzata o la presenza di gravi patologie concomitanti. La valvuloplastica aortica non costituisce una valida strategia alternativa a causa dell'altissima percentuale di restenosi. I dati preclinici riguardanti la possibilità di effettuare per via percutanea l'intervento di sostituzione valvolare aortica sono molto promettenti, ma solo pochissimi casi nell'uomo sono stati riportati al mondo. In questo lavoro presentiamo il primo caso di impianto percutaneo di protesi valvolare aortica effettuato con successo in Italia in una donna di 74 anni ad alto rischio chirurgico. Questo caso evidenzia le difficoltà tecniche inerenti a questa nuova possibilità di terapia interventistica e allo stesso tempo il ruolo promettente di questa metodica in casi selezionati con stenosi aortica severa calcifica giudicata inoperabile, nonostante i potenziali rischi procedurali a breve-medio termine.

Parole chiave: Cateterismo; Malattie delle valvole; Stenosi aortica.

Ringraziamenti

Ringraziamo tutto lo staff delle U.O. di Emodinamica e Cardiologia Interventistica, di Anestesia e Rianimazione Cardiovascolare, e di Cardiochirurgia dell'Ospedale San Raffaele per l'entusiasmo, la disponibilità e la professionalità con cui hanno collaborato alla cura della paziente descritta in questo lavoro.

Bibliografia

1. Iung B, Baron G, Butchart EG, et al. A prospective survey of patients with valvular heart disease in Europe: The Euro Heart Survey on Valvular Heart Disease. Eur Heart J 2003; 24: 1231-43.
2. Bonow RO, Carabello B, de Leon AC Jr, et al. Guidelines for the management of patients with valvular heart disease: executive summary. A report of the American College of

- Copyright - Il Pensiero Scientifico Editore downloaded by IP 3.145.201.71 Sat, 27 Apr 2024, 15:13:21

Cardiology/American Heart Association Task Force on Practice Guidelines (Committee on management of patients with valvular heart disease). Circulation 1998; 98: 1949-84.
3. Eltchaninoff H, Cribier A, Tron C, et al. Balloon aortic valvuloplasty in elderly patients at high risk for surgery, or inoperable. Immediate and mid-term results. Eur Heart J 1995; 16: 1079-84.
4. Lieberman EB, Bashore TM, Hermiller JB, et al. Balloon aortic valvuloplasty in adults: failure of procedure to improve long-term survival. J Am Coll Cardiol 1995; 26: 1522-8.
5. Holmes DR Jr, Nishimura RA, Reeder GS. In-hospital mortality after balloon aortic valvuloplasty: frequency and associated factors. J Am Coll Cardiol 1991; 17: 189-92.
6. Cribier A, Eltchaninoff H, Bash A, et al. Percutaneous transcatheter implantation of an aortic valve prosthesis for calcific aortic stenosis: first human case description. Circulation 2002; 106: 3006-8.
7. Cribier A, Eltchaninoff H, Tron C, et al. Early experience with percutaneous transcatheter implantation of heart valve prosthesis for the treatment of end-stage inoperable patients with calcific aortic stenosis. J Am Coll Cardiol 2004; 43: 698-703.
8. Vahanian A, Palacios IF. Percutaneous approaches to valvular disease. Circulation 2004; 109: 1572-9.
9. Cribier A, Eltchaninoff H, Tron C, et al. Percutaneous artificial heart valves: from animal experimentation to the first human implantation in a case of calcified aortic stenosis. Arch Mal Coeur Vaiss 2003; 96: 645-52.
10. Eltchaninoff H, Tron C, Cribier A. Percutaneous implantation of aortic valve prosthesis in patients with calcific aortic stenosis: technical aspects. J Interv Cardiol 2003; 16: 515-21.
11. Bauer F, Eltchaninoff H, Tron C, et al. Acute improvement in global and regional left ventricular systolic function after percutaneous heart valve implantation in patients with symptomatic aortic stenosis. Circulation 2004; 110: 1473-6.